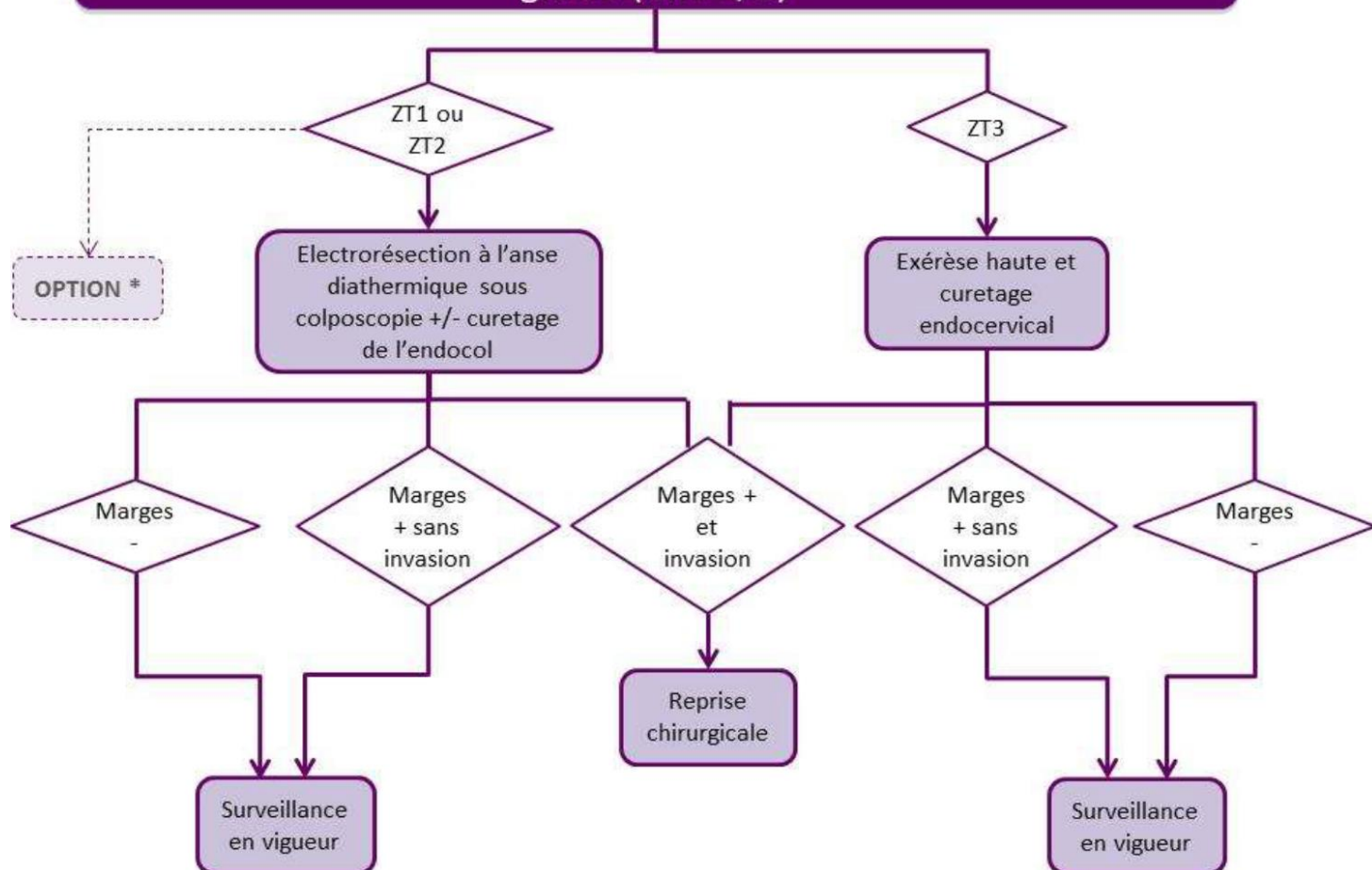


Lésion histologique malpighienne intra-épithéliale de haut grade (CIN 2/3)



© Conduite à tenir devant une femme ayant une cytologie cervico-utérine anormale, Collection recommandations et référentiels, version interactive, INCa, décembre 2016.